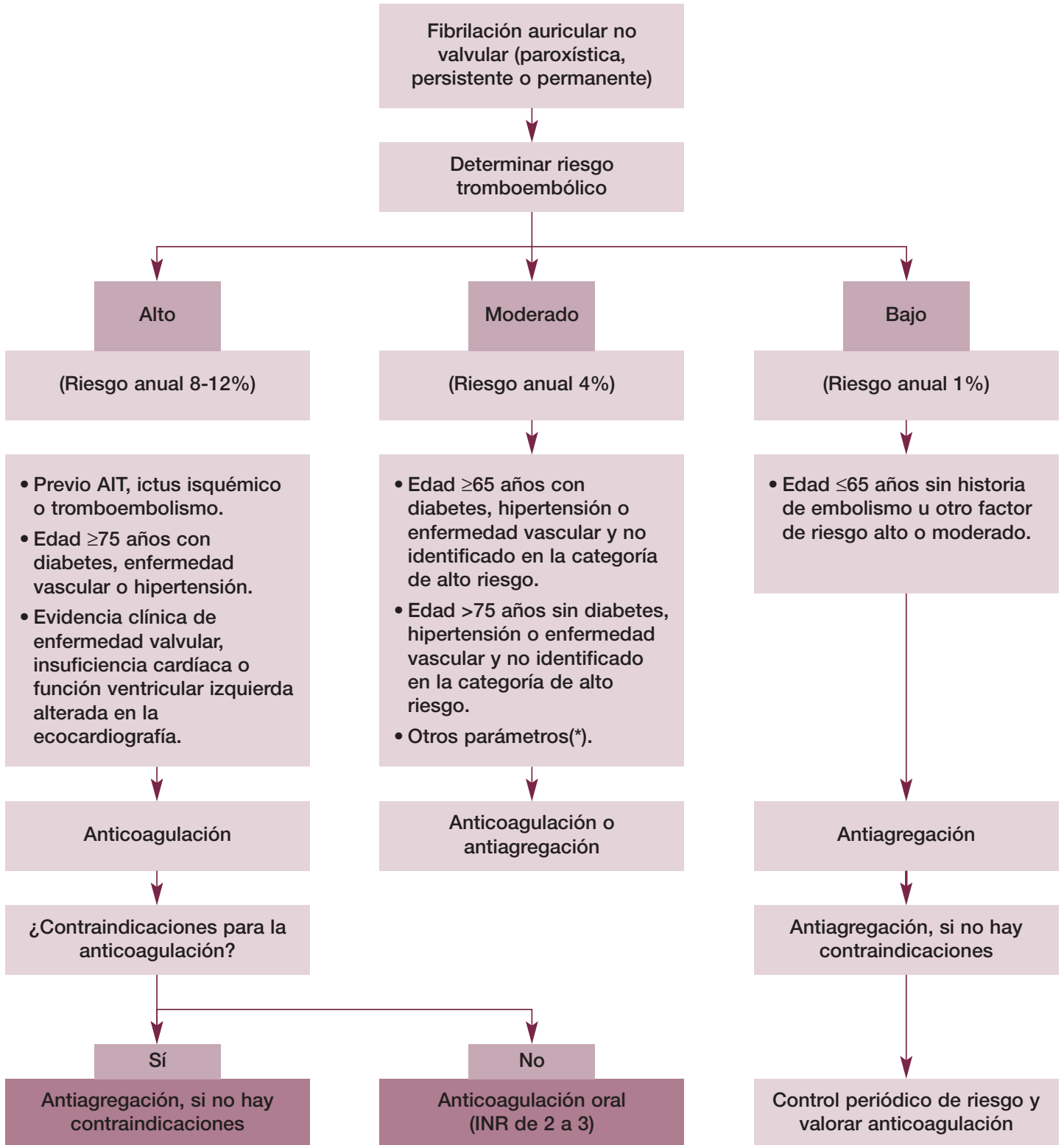


Figura 4. Algoritmo de manejo del tratamiento antitrombótico en pacientes con fibrilación auricular no valvular³⁶⁷



* Ciertos pacientes clasificados como de riesgo moderado, con alguno de los siguientes parámetros obtenidos por ecocardiografía como un tamaño aumentado de la aurícula izquierda, la presencia de contraste denso en la aurícula o la presencia de una alteración cardíaca estructural sin disfunción ventricular deberían considerarse para el tratamiento con anticoagulantes orales.